AUS DER PRIVATKLINIK SONNENRAIN, BASEL, PROF. DR. F. SUTER, UND DER PATHOLOGISCH-ANATOMISCHEN ANSTALT BASEL, VORSTEHER: PROF. DR. A. WERTHEMANN, UND DER PATHOLOGISCH-ANATOMISCHEN ANSTALT BERN, VORSTEHER: PROF. DR. C. WEGELIN

ÜBER UNSPEZIFISCH-ENTZÜNDLICHE URETERSTRICTUREN

INAUGURAL-DISSERTATION

ZUR

ERLANGUNG DER DOKTORWÜRDE

DER

MEDIZINISCHEN FAKULTÄT

DER

UNIVERSITÄT BASEL

VORGELEGT VON

HANS GYSIN, MED. PRACT.

AUS ROTHENFLUH (BASELLAND)

DRUCK DER SPAMER A.-G. IN LEIPZIG · 1943

Von der medizinischen Fakultät Basel
genehmigt auf Antrag von Prof. F. Suter

Tag der Promotion: 10. Juli 1942

R. UNIV.
BIBLIOTHEEK
LEIDEN

Sonderdruck aus
„Zeitschrift für Urologische Chirurgie und Gynäkologie", Band 46, Heft 5
(Springer-Verlag, Berlin W 9)
Printed in Germany

Über die Häufigkeit und die Entstehungsweise der erworbenen Ureterstriktur oder -stenose als Folge einer entzündlichen nicht tuberkulösen Vernarbung der Ureterwand wurde in den letzten 20 Jahren viel diskutiert und es finden sich in der Literatur darüber sehr widersprechende Angaben.

So berichtet *Guy L. Hunner* in verschiedenen Aufsätzen und Vorträgen, daß er innerhalb von 10 Jahren in 2500 Fällen die Diagnose auf Ureterstenose habe stellen können. Ja, diese Krankheit ist nach seiner Ansicht eine der häufigsten im Becken und Bauch überhaupt. Sie ist die Ursache vieler Fehloperationen an anderen Organen der Bauchhöhle, da ihre Diagnose meist nicht gestellt wird. Dann ist sie die häufigste Ursache der essentiellen Hämaturie, der Hydro- und Pyonephrose, der Pyelitis, des habituellen Abortes infolge Niereninsuffizienz, der Nephralgie, der Nieren- und Uretersteinbildung, der Tuberkulose der ableitenden Harnwege.

Als Ursache der Stenose beschuldigt *Hunner* eine Herdinfektion, welche ihren Sitz zumeist in den Zähnen, den Tonsillen und den Nebenhöhlen haben soll und von dort aus die Ureterwand metastatisch entzündlich infiltriert. Es wird dabei eine besondere Affinität pyogener Kokken für die Schleimhaut der Harnwege angenommen. Daß dieser Infektionsmodus möglich ist, wurde durch Versuche *Backers* an Hunden zu zeigen versucht. Er injizierte Hunden in die Blutbahn aus Zähnen und Tonsillen gewonnene Streptokokken und es sollen sehr häufig danach Entzündungen der Ureteren aufgetreten sein. Dann liegt eine seltsame Beobachtung *Richardsons* vor, bei welcher in Anschluß an eine Conjunctivitis und Gesichtsfurunkulose, die durch Hineinspritzen von Osteomyelitiseiter ins Auge entstanden waren, eine zuerst rechts- dann linksseitige Ureterstriktur auftrat. Im gleichen Sinne sprechen Veröffentlichungen anderer amerikanischer Autoren (*Corbus*

u. a.). Sie bezeichnen als Ursachen: Tonsillitis, Influenza, Scharlach, Diphtherie, Pneumonie, Puerperalfieber, Otitis med., chron. Zahninfektionen, Enteritis, Prostatitis, Ostitis, Salpingitis, Vesiculitis seminalis. Die Infektion befällt die Ureter selbst oder Lymphgefäße oder Lymphknoten der Umgebung. Pathologisch-anatomisch findet man Rundzelleneinlagerung besonders in der Mucosa oder Muscularis. Oberhalb der Striktur ist der Ureter erweitert, bei längerem Bestehen auch Nierenbecken und Niere.

Im Gegensatz zu der Auffassung *Hunners* halten sowohl amerikanische als ganz besonders europäische Autoren die auf metastatischem Wege entstandene Ureterstenose für ein seltenes Leiden, ja, einige zweifeln daran, ob sie überhaupt vorkomme.

So berichtet *Kümmell*, daß *Frater* in der *Mayo*schen Klinik unter 93 Sektionen keine Striktur auf entzündlicher Grundlage gefunden habe. Ebenso fand *Schreiber* im pathologisch-anatomischen Institut in Frankfurt a. M. bei über hundert genau untersuchten Fällen einen einzigen, bei dem er eine Ureterstriktur infolge lokalisierter Entzündung der Ureterwand nach einer Herdinfektion feststellen konnte.

Legueu und *Fey* berichten, daß in Frankreich *Desnos* 1913 mit Mühe nur 3 Fälle von entzündlichen Strikturen im Sinne *Hunners* habe feststellen können. Die Verff. konnten in dem großen ihnen zur Verfügung stehenden klinischen Material keinen einzigen derartigen Fall anerkennen. Auch an Operationspräparaten, die systematisch untersucht wurden, ist die Affektion nicht beobachtet worden. Es sei deshalb den *Hunner*schen Ansichten gegenüber die höchste kritische Skepsis am Platze.

Sogar unter den acht pathologisch-anatomisch untersuchten Fällen *Hunners* findet sich kein einziger mit entzündlicher Wandinfiltration, sondern drei davon sind angeboren ohne Zeichen von Entzündung, drei sind Strikturen durch Kompression bei Uteruskrebs bzw. postoperativ nach Hysterektomie, bei einem lag schwere terminale Eiterung des ganzen Harntraktes vor und beim letzten war die Ursache nicht aufklärbar (*Guy L. Hunner* and *Lawrence R. Wharton*).

Hunner stellt die Diagnosen vorwiegend auf Grund therapeutischer Erfolge, die er durch Dehnungsbehandlung mittels der Olivsonde, die mit einer Wachsspitze versehen ist, erzielte, dann durch Röntgenkontrastfüllungen. Durch solche Sondierungen können aber auch funktionelle Spasmen günstig beeinflußt werden. Ebenso sind Röntgenkontrastfüllungen für entzündliche Genese einer Striktur nicht beweisend, im Gegenteil, durch den Reiz des eingebrachten Kontrastmittels könnten sogar spastische Kontraktionen ausgelöst werden. Dann ist die Deutung der Röntgenbefunde oft schwierig, besonders wegen der physiologischen Engen und es ist eigentlich mit absoluter Sicherheit die

Diagnose der entzündlichen Ureterstriktur nur mikroskopisch-anatomisch zu stellen. Es sind aber gerade die pathologischen Anatomen, die diese Harnleiterstrikturen am Sektionstisch nur sehr spärlich finden. *Gruber* hält die meisten übrigens niedrigen Prozentangaben, die aus Leichenuntersuchungen stammen, für zu hoch, da sie nicht mit seinen eigenen Erfahrungen übereinstimmen.

Nach *E. Dózsa* fand *Braash* Ureterstrikturen, die die Einführung der gebräuchlichen Ureterkatheter und Sonden verhindern, unter zehntausend Fällen nur 15mal.

Ráskai, Budapest, referiert über eine Arbeit von *Schnetzer* wie folgt: „Der Verfasser, der schon seit Jahren in Amerika wirkt, hat weder in seiner europäischen Wirksamkeit noch während seiner nunmehr 9jährigen großen amerikanischen Praxis einen einzigen primären Fall von Ureterstriktur zu beobachten Gelegenheit gehabt. Wirkliche Verengerungen der Ureter sind Folgen chronisch verlaufender umschriebener Entzündungen der Ureterwand und entstehen nur auf Grund alle Schichten der Ureterwand einbeziehender histologischer Veränderungen. Fokale Infektionen des Organismus verursachen niemals Geschwüre des Ureters, demnach auch keine Verengerungen."

Es soll nun die Aufgabe dieser Ausführungen sein, an Hand zweier klinisch gut beobachteter und pathologisch-anatomisch genau untersuchter Fälle zu zeigen, daß sehr wahrscheinlich auf metastatischem Wege aus Herden in entfernten Organen Infektionen der Harnleiterwandung vorkommen, die sekundär zu Narbenstrikturen führen.

Fall 1. Herr J. L., geboren 1919, 20 Jahre alt.

Anamnese: Die Familienanamnese zeigt nichts Besonderes. Von sich selbst gibt der Patient an, früher gelegentlich kurzdauernd an Halsweh gelitten zu haben. Er wurde dann als militärdiensttauglich erklärt und absolvierte anno 1939 seine Rekrutenschule ohne Beschwerden. Am 2. IX. 1939 rückte er zum Aktivdienst ein.

Am 10. X. 1939 erkältete er sich bei Grabarbeiten im Regen. Am folgenden Tag machten sich Zeichen einer fieberhaften Bronchitis mit Temperatur von 39° bemerkbar, dann Schmerz in der Nierengegend. Der Urin war angeblich normal. Zwei Wochen später Entfieberung, dann, am 24. X. 1939, Einweisung in eine Militärsanitätsanstalt zur Erholung. Dort verschlimmerte sich der Zustand von Neuem und es entwickelten sich die Symptome einer Bronchopneumonie, einer Nephritis, einer Polyarthritis und eines septischen Zustandes mit Myo- und Endokarditis.

Deshalb erfolgte Überführung in das Kantonsspital Luzern. Dort stellte man beim Eintritt am 6. XI. 1939 den folgenden Urinbefund fest: Eiweiß Spur. Vereinzelte Gram-positive Diplokokken, Reaktion sauer, Spur Leukocyten. Harnpflichtige Stoffe im Blutserum normal.

In der Folge verschwanden die polyarthritischen Beschwerden, nicht aber die Veränderungen auf der Lunge und am Herzen. Daneben machten sich immer mehr die Zeichen einer schweren Nierenerkrankung bemerkbar. Im Urin waren dauernd etwas Eiweiß, reichlich Blut und Eiter zu finden. Dann stiegen die harnfähigen Stoffe im Blutserum. Harnstoff Mitte November 1939: 47 mg%; am

9. I. 1940: 94 mg%; am 1. III. 1940: 151 mg%. Indican positiv. Der *Volhard*sche Verdünnungs- und Konzentrationsversuch ergab eine verzögerte Ausscheidung. Auch der Blutdruck stieg an. So betrug er am 14. III. 1940 175/120 mm Hg. Ein retrogrades Pyelogramm ergab beiderseits stark ausgeweitete Nierenkelche. Man diagnostizierte eine beiderseitige Hydronephrose. (Die Striktur ist auf dem Bild nicht zu erkennen. Wie verzichten deshalb auf dessen Wiedergabe.) Daneben bestand eine durch keine Therapie zu beeinflussende sekundäre Anämie. Die Blutsenkungsgeschwindigkeit betrug während Monaten um 100 mm in der 1. Stunde.

Am 23. V. 1940 starb der Patient im Kantonsspital Solothurn, wohin er evakuiert worden war, unter den Symptomen der Urämie.

Die von Professor *Wegelin*, Bern, vorgenommene Sektion ergab folgenden Befund:

Pyelonephritis chronica, exzentrische Herzhypertrophie, Verfettung des Myokards, Hydroperikard, beiderseits Hydrothorax, Ascites, Lungenödem, Bronchitis catarrhalis, Pharyngitis uraemica, Verfettung der Leber.

Am uropoetischen Apparat zeigte sich das Folgende: Nierenbecken beiderseits stark erweitert, ebenso die Kelche. Sie sind mit leicht trübem hellgelbem Urin gefüllt. Schleimhaut blaß. Oberer Teil der Harnleiter erweitert, mit einzelnen queren Falten. Etwa 5 cm unterhalb des Nierenbeckens sind beide Ureteren stark verengt, nur für eine dünne Sonde durchgängig. Wand zum Teil narbig verdickt. Unterer Teil der Harnleiter normal weit, gut durchgängig, ebenso die Mündungen in die Harnblase.

Ein Schnitt durch die verengte Partie eines Ureters ergibt, daß in diesem Bereiche die Wand allgemein verbreitert ist. Es finden sich im Bereich der Muskelbündel Narbenbildungen. Man kann teilweise zeigen, wie die Muskulatur stark narbig aufgesplittert ist; stellenweise sind die Muskelfasern auch in ihrem Verlauf unterbrochen und scheinen durch das Narbengewebe verlagert. Diese bindegewebigen Reaktionen und Auflagerungen sind gleichfalls im Bereich der Serosa vorhanden, wobei dieses Gewebe faserreich und stellenweise eher kernarm erscheint. Gegen das Lumen zu findet sich ebenfalls eine Vermehrung an Bindegewebe, so daß auch hier eine gewisse narbige Umänderung in der Wand des Ureters festgestellt werden kann. Die innersten Schichten zeigen ein junges locker gebautes Granulationsgewebe, das hier und da in Form kleiner Exkrescenzen gegen die Lichtung vorgetrieben ist. Unterhalb und im Bereich der eben erwähnten Granulationen sind noch vereinzelte kleine Epithelreste erhalten. Es läßt sich außerdem neben der eben erwähnten narbigen Umänderung eine entzündliche Reaktion finden. Diese ist am stärksten ausgebildet in den mittleren Schichten des Ureters, zum Teil um die Gefäße herum. Die Entzündung wird geringer in den äußeren Lagen und vor allem gegen das Lumen. Hier und da finden sich hauptsächlich Rundzellen, da wo die Entzündung am stärksten ausgebildet ist, kommt es auch zu Einlagerungen von Plasmazellen und polymorphkernigen Leukocyten; außerdem sind hier eosinophilgranulierte Leukocyten vorhanden, manchmal auch größere Zellen von wabigem Bau, sog. Pseudoxanthomzellen, die sich vor allem da finden, wo kleine Gewebseinschmelzungen bestehen.

Fall 2. Herr H. B., geboren 1895, 44 Jahre alt.

Anamnese: Der Patient hatte mit 14 Jahren eine von einem Zahn ausgehende Unterkieferfistel links. Im Jahre 1918 Grippe und Pneumonie. Seither ging die Leistungsfähigkeit zurück. Er machte aber Militärdienst und Bergtouren. Im Jahre 1924 neuerdings intensive 3 Wochen dauernde Grippe. 1928 Parulis mit Drüse am rechten Unterkiefer. Später wiederholte Anginen. In den Jahren

1937—1938 Ischias. In der letzten Zeit ließ er sich wiederum einen Zahn mit einem Wurzelgranulom ziehen, das keine Beschwerden gemacht hatte.

Seit etwa Oktober 1939 traten dann vom Patienten als Ischias und Rheumatismus gedeutete in die rechte Lumbalgegend lokalisierte und nach unten ziehende konstante Schmerzen auf, die sich alle 2 Stunden steigerten. Tagsüber waren sie geringer als nachts, wo Morphinapplikation durch den Hausarzt nicht zu umgehen war. Es bestand etwas Pollakisurie; der Urin war immer klar.

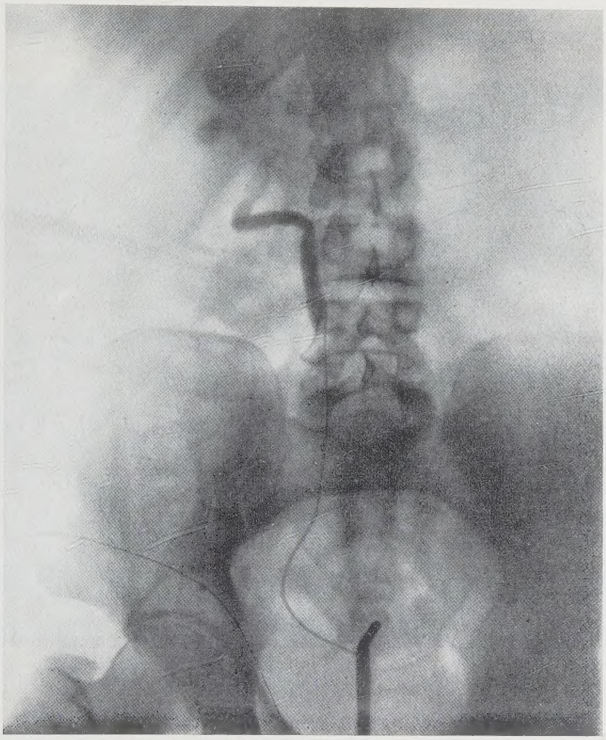

Abb. 1. Rechtsseitiges retrogrades Pyelogramm von Fall 2. Abflußhindernis im Ureter auf der Höhe des 4. Lendenwirbels. Darüber Abknickung, Schlängelung und Erweiterung des Ureters.

Untersuchungsbefund: Am 24. X. 1939 ergab die Untersuchung einen Blutdruck von 150/100 mm Hg; der Urin war fast klar. Er enthielt keinen Zucker, spärlich Albumin, vereinzelte Leuko- und Erythrocyten, relativ viel Epithelzellen verschiedener Form. Dann bestand eine Palpationsempfindlichkeit im Verlaufe des rechten Ureters.

Das Röntgenbild zeigte nach intravenöser Perabrodilinjektion auf der linken Seite normale Verhältnisse. Rechts erfolgte nach 10 Minuten noch keine Ausscheidung. Nach 30 Minuten bildeten sich 3 erweiterte Kelche, aber kein Nierenbecken und kein Ureter ab (25. XI. 1939). Am folgenden Tag wurde versucht, ein retrogrades Pyelogramm aufzunehmen. Der rechte Ureter war leicht sondierbar bis zu einer Stelle 20 cm oberhalb des Ostiums. Nach Überwindung eines gewissen Widerstandes tropften 18 ccm Urin in konstantem Strahl ab. 5 ccm

Perabrodil verursachten einen lebhaften Krampf. Das Röntgenbild zeigte dann einen vom 4. Lendenwirbel an aufwärts geschlängelten und erweiterten Ureter und erweiterte Kelche. Nach unten bestand eine scharfe, der Stelle des sondierten Hindernisses entsprechende Grenze (siehe Abb. 1). Spätere retrograde Pyelogramme ergaben einen ähnlichen Befund. Es wurde ein nicht schattengebender obstruierender Stein oder ein Tumor des Harnleiters vermutet.

Nephrektomie am 17. XI. 1939: Ureterschnitt von der Spitze der 12. Rippe nach unten. Extraperitoneale Freilegung des Ureters. Dieser ist von großen Venen begleitet, erweitert und gespannt. Auf der Höhe des 4. Lendenwirbels ist er mit dem umgebenden Gewebe fest verwachsen und sehr eng. Es gelingt,

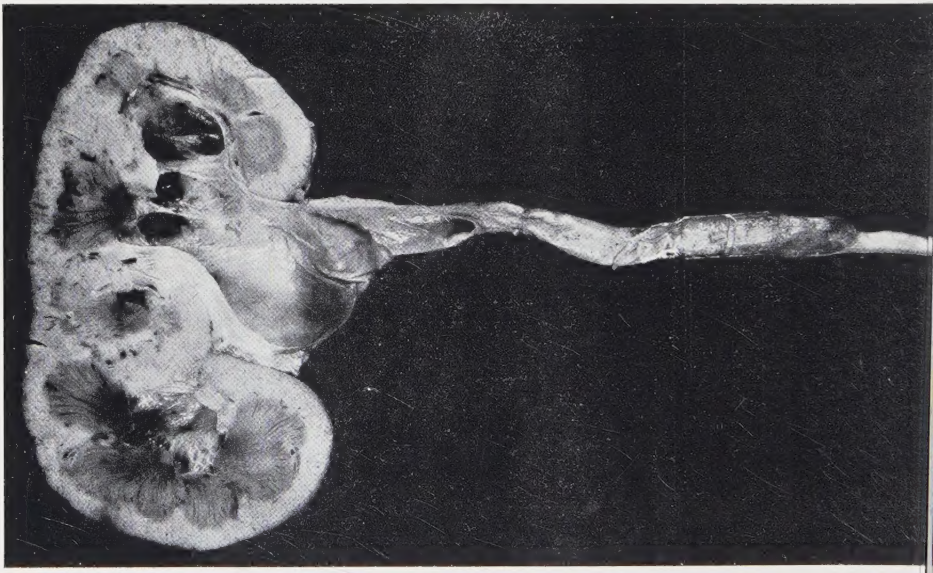

Abb. 2. Operationspräparat von Fall 2. Niere mit dem am distalen Ende stenosierten Ureterstück.

den Ureter zu mobilisieren und aus den schwieligen Verwachsungen zu befreien. Der obere gestaute Teil entleert sich aber nicht. Deshalb wird die 12. Rippe gekürzt und die Niere mitsamt dem erweiterten Ureterstück entfernt.

Der Patient erholte sich zuerst gut, bekam aber am 3. Tag nach der Operation eine Thrombophlebitis der linken V. femoralis, die eine längere Nachbehandlung notwendig machte. Nach mehrwöchigem Krankenlager trat aber völlige Genesung ein. Heute fühlt sich der Patient wohl und ist wieder absolut arbeitsfähig.

Die Untersuchung des Präparates wurde von Professor *Roulet* an der pathologisch-anatomischen Anstalt Basel durchgeführt. Er berichtet:

Wir erhielten eine 220 g schwere Niere. Die Oberfläche ist glatt, stellenweise punktförmig gerötet. Es hängt am Präparat ein 13 cm langes winkelförmig abgeknicktes Ureterstück (siehe Abb. 2). Man erkennt, daß der Ureter im obersten Abschnitt sehr weit ist. Die Lichtung mißt im Durchmesser bis 7 mm. $10^1/_2$ cm unterhalb des Abganges des Ureters aus dem Nierenbecken wird der Umfang um $^2/_3$ kleiner. In diesem Gebiet ist ein Lumen nicht mehr festzustellen. Es besteht hier eine starke Verhärtung der Ureterwand. Auf Schnitt erkennt man,

daß die Wand exzentrisch verdickt und sehnig ist (siehe Abb. 3). Auf der einen Seite ist noch ein ganz kleines von einer gefältelten Schleimhaut umgebenes Lumen festzustellen. Es zeigt sich, daß die starke Wandverdickung sich auch auf das proximal gelegene Ureterstück in einer Länge von $1^1/_2$ cm fortsetzt.

Auf Schnitt erkennt man, daß das Nierenbecken besonders im Bereich des unteren Nierenpols stark erweitert ist. Die Schleimhaut ist zart, blaß. Im ganzen ist das Nierenparenchym schmal. Im Bereiche des erweiterten Nierenbeckens ist es nur 14 mm breit. Die Zeichnung ist deutlich, die Rinde ist mittelbreit, das Mark ziemlich blutreich.

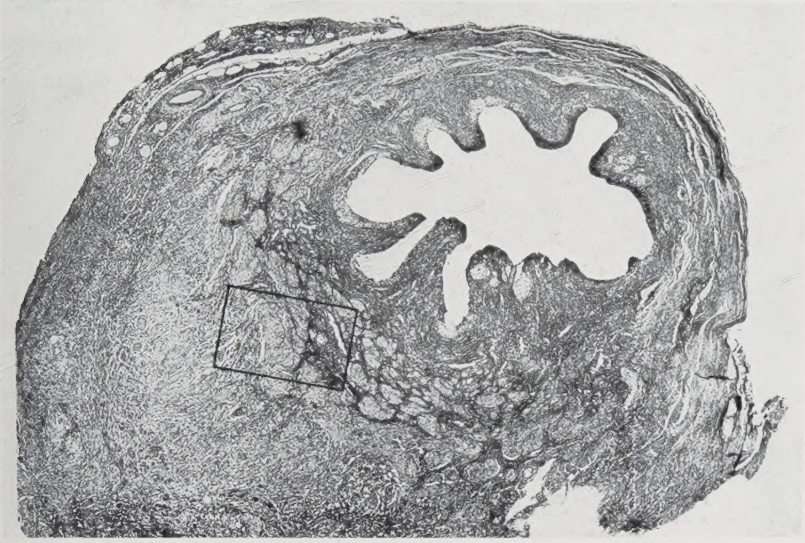

Abb. 3. Photographie des Querschnittes durch die stenosierte Stelle des Ureters von Fall 2. Exzentrische Wandverdickung. 25 mal vergrößert. Die umrahmte Stelle ist in Abb. 4 stärker vergrößert.

Bei der Untersuchung des verhärteten Ureterstückes mit Stenosierung findet sich eine einseitige Hyperplasie der Muskulatur, wobei allerdings noch eine entzündliche Komponente beobachtet werden kann. Das Epithel des Ureters ist unverändert, nicht besonders verdickt; die Muskulatur wird auf der verdickten Seite zusehends dicker, die einzelnen Faserbündel sind groß, sehr breit, auch sind die Zellen hin und wieder etwas vergrößert (siehe Abb. 4). Dazwischen kann man eine wechselnd starke bindegewebige Verdichtung feststellen, mit Entwicklung eines schon älteren Granulationsgewebes; es sind hier gewucherte Fibroplasten vorhanden, ferner ziemlich reichlich Rundzellen, hauptsächlich lymphocytärer Art mit einigen Plasmazellen und spärlichen eosinophilen. Erwähnenswert ist auch eine sehr starke Wandverdickung der Gefäße, namentlich von Arterien, die eine Art Endarteriitis proliferans erkennen lassen. Die Hauptmasse der Wandverdickung wird durch derartige Granulationen älteren Datums gebildet. An vielen Stellen lassen sich die Rundzelleninfiltrate bis tief in die Muskelschicht hinein verfolgen, auch sieht man sie hin und wieder bis im Bereich der Schleimhautpropria. Im erweiterten Teil, oberhalb der Striktur, finden sich dann ziem-

lich reichlich Leukocyten, welche auch das Epithel durchsetzen und bis in die Muskulatur hinein sich verfolgen lassen. Das Epithel ist dann hier abgeflacht, vielfach bis zu einer einzigen Schicht atrophiert (Druckatrophie).

Die Niere zeigt vereinzelte kleine Narbenherde der Rinde mit Rundzellhaufen und Kanälchenatrophie, wobei auch manchmal kleine Blutungen auftreten. Diese interstitiellen Infiltrate sprechen für eine pyelogene Entstehung dieser kleinen Narben. Die Gefäße sind unverändert, ohne Arteriosklerose. Das Nierenbecken zeigt eine zarte, hin und wieder ganz geringfügig von Rundzellen infiltrierte Schleimhaut mit abgeflachtem Epithel.

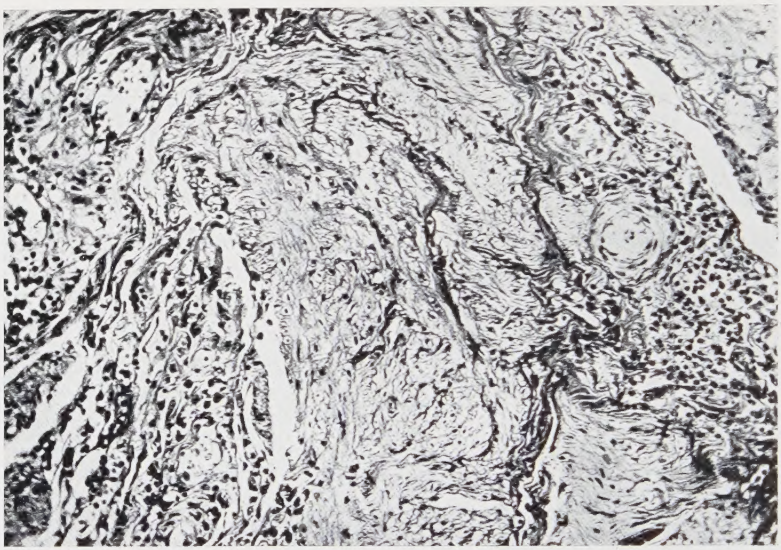

Abb. 4. Schnitt durch die in Abb. 3 umrahmte Partie der Ureterwand. Bindegewebige Verdichtung, Granulationsgewebe, reichliche Rundzelleneinlagerung, Wandverdickung der Gefäße. Etwa 260mal vergrößert.

Was nun die Entstehungsweise dieser Ureterstenose anbelangt, so ist zunächst an eine entzündliche Ätiologie zu denken. Dafür spricht die Granulationsgewebsbildung, die jetzt noch vorhandene entzündliche Veränderung und namentlich auch die Bindegewebsvermehrung. Die einseitige Muskelhypertrophie könnte man als reaktiv deuten. Ob nun hier die Gefäßveränderungen primär sind oder sekundär, läßt sich nicht mehr ganz sicher feststellen. Am wahrscheinlichsten jedoch werden sie sekundärer Natur sein. Die festgestellte Entzündung ist unspezifisch. Eine durch einen Krebs verursachte Stenose kommt nicht in Frage, auch fehlen Anhaltspunkte für ein Lymphogranulom. Es ist dieser Befund ein außerordentlich seltener. Man kann ihn in einigen Fällen bei Nephrolithiasis beobachten, wenn ein Stein sich intramural organisiert. In diesem Fall ist allerdings ein Konkrement nicht beobachtet worden.

In den beiden oben geschilderten Fällen wird anamnestisch nichts über frühere Beschwerden von seiten der Nieren oder der ableitenden Harnwege angegeben. Wir glauben deshalb von der Möglichkeit einer kongenitalen Striktur absehen zu können, denn auch der Zustand der

Nieren ist so, daß man annehmen kann, daß die Organe bis vor kurzem funktionstüchtig waren. Besonders im Fall 1 mit doppelseitiger Striktur scheint ein angeborener Prozeß ganz ausgeschlossen. In diesem Fall beweisen die Symptome der Polyarthritis, der Myo- und Endokarditis und überhaupt der septische Zustand die hämatogene Streuung, ganz abgesehen von den entzündlichen Veränderungen der Ureterwand. Für das Zustandekommen der letzteren würde uns jede Deutung fehlen, wenn wir nicht die Infektion, die von den Luftwegen ausging und zu einer Schädigung der verschiedensten Organe führte, verantwortlich machen wollen. Auch zeitlich erklären sich die Zusammenhänge so ohne irgendwelchen Zwang und es scheint uns, daß der Fall 1 in selten eindeutiger Weise bei der seltenen Erkrankung der entzündlichen Ureterstriktur die Zusammenhänge aufdeckt und daß es in diesem Falle möglich ist, die Zusammenhänge zu deuten. Für den Fall 2 kommt, wie später gezeigt werden wird, evtl. auch lymphogene Infektion in Frage.

Die Erörterung dieser Fragen ist nicht nur theoretisch interessant, sondern sie hat auch praktische Bedeutung. Wenn es sich um Versicherungsfälle handelt, so ist wichtig, zu wissen, ob eine Krankheit erworben oder angeboren sei.

Wenn wir uns der Frage zuwenden, warum diese entzündlichen Veränderungen der Ureterwand im Vergleich zu den Cysto-Pyelitiden und auch absolut so außerordentlich selten sind — denn dies sind sie zweifellos, wenigstens wenn man nur die sicher diagnostizierten Fälle berücksichtigt — so läßt sich die Ursache wahrscheinlich in den normal-anatomischen Verhältnissen finden. Gute Blutversorgung und Verlangsamung der Blutströmung sind die wichtigsten Voraussetzungen, die erfüllt sein müssen, damit ein Organ auf dem Blutweg infiziert werden kann. Deshalb sind Osteomyelitiden, Leberabscesse, Myokarditiden usw. nicht selten. Bei den Ureteren ist die Wahrscheinlichkeit der Infektion kleiner. Im gleichen Sinne spricht, wenn man den Vergleich ziehen darf, die Seltenheit metastatischer Tumoren in den Ureteren. Wir fanden in der Literatur der letzten 25 Jahre nur ganz vereinzelte solche Fälle verzeichnet. *Gagstatter* beschreibt ein Bronchuscarcinom, das in die Nebennieren und seltsamerweise in beide Ureteren auf vollkommen gleicher Höhe (3. Lendenwirbel) metastasierte. Beiderseitige entzündliche Metastasierung auf gleicher Höhe, die wir auch in unserem Fall 1 beobachten, wird von *Pugh* als häufig bezeichnet.

Aus einer Arbeit von *Roedelius* geht dann hervor, daß man schon von sog. „relativer Immunität" der Ureterwand gegenüber Entzündungen gesprochen hat. *Roedelius* betont zwar, daß sie keineswegs die Regel sei. Wenn mit diesem Ausdruck auch weiter nichts erklärt ist, so ist doch auffallend, wie selten Ureteritiden gegenüber der großen Zahl der Cystitiden und Pyelitiden sind. Bei solchen auf- und ab-

steigenden Infektionen hätte die Ureterwand reichlich Gelegenheit, sich zu infizieren.

Dann ist den pathologischen Anatomen bekannt, daß z. B. bei paranephritischen Abscessen oder anderen Entzündungen in der Umgebung, die Ureter, trotzdem aus topographischen Gründen ein Übergreifen auf sie leicht denkbar wäre, meist nicht betroffen sind. Auch hier besteht wieder eine Analogie zu den Tumoren. Bei schwerster Infiltration des kleinen Beckens, etwa bei Collumcarcinom, sind die Ureteren kaum je durchwachsen, sondern ihre Stenosierung ist meist die Folge einer Umwachsung.

Noch schwieriger ist die Frage zu beantworten, warum es gerade in unsern beiden Fällen zu einer Ureteritis kam. Daß eine solche im Anschluß an Steine oder andere Fremdkörper auftreten kann, ist verständlich. Wir haben aber in keinem unserer Fälle Anhaltspunkte für diese Genese. Nach *Hill* spielen kleine Hindernisse im Abfluß des Harnes durch die abführenden Wege „die häufigste prädisponierende Ursache für die Ansiedlung von Bakterien im Nierenbecken", denn normalerweise bleiben die Bakterien nicht lange genug in der Niere, um Schaden zu stiften. Er nimmt aber an, „daß ein Hindernis in der Drainage die Niere weniger widerstandsfähig macht, und daß die oberhalb der Stenose vorhandene Ureteritis einen guten Boden für Ansiedlung und Wachstum der Bakterien bildet."

Solche Hindernisse könnten u. a. auch die nicht ganz seltenen Schleimhautfalten sein, die zufällig das Lumen verlegen können. Ist einmal eine solche, wenn auch an sich vorübergehende Stenose, vorhanden, so bildet sich ein Circulus vitiosus, indem zuerst die noch nicht entzündliche Stenose eine Entzündung der Ureterwand zur Folge hat. Diese wiederum verstärkt als entzündlicher vernarbender Prozeß die Stenose. Aus der Umgebung wachsen dann Gefäße in das entzündete Gebiet, es entstehen Verwachsungen und Hyperämie: die letztere ist, wie vorher gesagt wurde, die wichtigste Voraussetzung dafür, daß auf dem Blutweg ausgestreute Mikroorganismen in einem Organ haften können. Der Ureter wird gleichsam zum gut mit Blut versorgten Organ. Ist der Organismus gleichzeitig noch von Bakterien überschwemmt, so kann man sich schon vorstellen, daß dieses hyperämische Gebiet, dessen Gewebe schon etwas alteriert ist, sekundär hämatogen nochmals infiziert wird. So ist es auch erklärlich, daß die Ureterwand bis ganz in die Peripherie entzündlich infiltriert ist, ja, daß sie sogar, wie aus dem Operationsbericht von Fall 2 hervorgeht, mit dem umgebenden Gewebe fest verwachsen ist, während das Epithel intakt ist, was bei nur kanalikulärer Ausbreitung wohl nicht der Fall wäre. Im gleichen Sinne spricht, daß bei Fall 1 die Zeichen der Entzündung in der Wandmitte am stärksten sind und gegen das Lumen zu abnehmen.

Untersuchungen *Hills* über den Infektionsmodus haben ergeben, daß neben dem Blutwege die Bakterien auch direkt aus Entzündungsherden der Umgebung auf die Ureter wandern können. Dies ist rechts häufiger als links. Möglicherweise bestehen hier Beziehungen zur Appendicitis, denn ein anatomisches Substrat für eine solche Überleitung wurde gefunden: Aus Experimenten von *C. Franke*, der Lymphgefäße des Dickdarmes nach der *Gerota*schen Methode injizierte, geht hervor, daß eine Lymphgefäßverbindung zwischen Coecum und Colon ascendens einerseits und der rechten Niere andererseits besteht. Gelegentlich nahm auch der Wurmfortsatz an dieser Verbindung teil, wenn er mit dem parietalen Peritoneum verwachsen war. Links werden solche Bahnen vermutet, konnten aber experimentell nicht nachgewiesen werden. Daß die Stromrichtung vom Darm zur Niere geht, ließ sich dadurch zeigen, daß die Injektion der Gefäße immer nur vom Darm, nie auch nur eine kleine Strecke weit von der Niere aus gelang. *Czubalski* fand bei ähnlicher Versuchsanordnung an Leichen Neugeborener, teils auch durch Ausfüllung des Darmlumens mit Farbstoff, nur Verbindungen der Lymphwege des Coecums mit den Lymphwegen des rechten Harnleiters, jedoch keine Verbindung mit dem Nierenbecken. Dann ist den Gynäkologen bekannt (*Stoeckel*), daß die Pyelitis rechts häufiger ist als links.

Zum Schluß seien noch einige Worte über die *klinische Diagnose* der Ureterstriktur beigefügt. Die Großzahl der Autoren betont die Schwierigkeiten, denen man in dieser Beziehung unter Umständen begegnen kann. Auch in unserem Fall 1 wurde sie erst vom pathologischen Anatomen gestellt. *E. Dózsa* bezeichnet die subjektiven Symptome und die allgemeinen klinischen Untersuchungen als völlig unzureichend und irreführend. Es werden Fälle erwähnt, bei denen Patienten jahrelang von zeitweisen Schmerzanfällen im Bauch belästigt waren und bei denen die verschiedensten Operationen an den Genitalien, der Appendix und der Gallenblase ohne Erfolg ausgeführt worden waren, bis dann nach Beseitigung einer Ureterstriktur die Beschwerden verschwanden. Es wird deshalb gefordert, daß bei allen fraglichen Erkrankungen und besonders vor der Durchführung eines operativen Eingriffes im Bauch, falls die Diagnose unsicher ist, eine genaue urologische Untersuchung vorzunehmen sei: Neben der Cysto- und Chromocystoskopie leistet die Harnleiterkatheterung gute Dienste. Sie ist besonders dann maßgebend, wenn, wie bei uns in Fall 2, nach Überwindung eines gewissen Widerstandes durch den Katheter, eine größere Urinmenge abfließt, so daß man annehmen kann, daß der Katheter in eine erweiterte Partie des Harnleiters oberhalb des Hindernisses gelangt ist.

Zur exakten Diagnose ist aber unbedingt das Röntgenbild die zuverlässigste Methode, denn es zeigt Sitz und Ausdehnung der verengten

Stelle und die darüber bestehende Erweiterung. Die Serienaufnahme des kontrastgefüllten Ureters gibt bessere diagnostische Aufschlüsse als die Radioskopie vor dem Schirm, da bei längerer Beobachtung die Kontrastflüssigkeit verdünnt werden kann.

Ist einmal die Diagnose auf ein Hindernis in der Durchgängigkeit des Harnleiterlumens gestellt, so gilt es, *differentialdiagnostisch* zu erwägen, welcher Art dasselbe sei. Kongenitale Stenosen und Kompressionen von außen dürften, besonders mit Hilfe der Anamnese, relativ leicht auszuschließen sein, und es bleibt die Frage zu lösen, ob es sich um einen nicht schattengebenden Stein, ein Neoplasma oder eine Wandentzündung handelt.

Nach *Pflaumer* ist die Differentialdiagnose zwischen nicht schattengebendem Stein und tuberkulöser Entzündung des Harnleiters unter Umständen eine der allerschwierigsten Aufgaben des Urologen. Dasselbe gilt auch, oder wegen ihrer Seltenheit noch mehr, für unspezifische Entzündungen. Es hilft dann nur die Feststellung und noch mehr der Ausschluß einer Tuberkulose überhaupt, auf unsere Fälle übertragen, der Ausschluß eines Streuherdes, was praktisch kaum je möglich sein wird. Das gilt für den Ureterverschluß dicht oberhalb der Blasenmündung, wo Ureterkatheterung und Kontrastfüllung unmöglich sind. Sind letztere aber möglich, so endet bei retrograder Ureterographie die Füllung meist gegen proximal zugespitzt, im Gegensatz zum Steinverschluß, wo die Kontrastfüllung eine konisch abgerundete Endung aufweist (*Dózsa*).

Hämaturie können wir bei allen drei zu besprechenden Ursachen haben. *Pflaumer* sagt aber: „Einen untrüglichen Beweis für das Vorhandensein eines Konkrementes in den Harnorganen gewinnen wir, wenn es gelingt, einen deutlichen Einfluß von Ruhe und Bewegung auf den Blutgehalt des Urins festzustellen. Tritt bei energischer Bewegung, z. B. Bergablaufen, regelmäßig Blutharn auf und wird der Harn dann in Ruhe schnell wieder makroskopisch blutfrei, so ist sicher ein Stein die Ursache der Blutung, auch wenn der Kranke niemals eine Kolik gehabt hat".

Die sichere Diagnose auf ein malignes Neoplasma des Ureters läßt sich dann stellen, wenn es gelingt, Metastasen nachzuweisen, die nur vom Ureter ausgegangen sein können; *Mecker* und *Carthy* beschreiben Metastasen in der Leber, der Milz, der Lunge, im Pankreas, den Knochen und den serösen Häuten. Noch besser ist es, wenn es gelingt, im Harn Partikelchen einer Geschwulst, deren Struktur mit Hilfe des Mikroskopes aufgeklärt werden kann, zu finden (*Epstein*).

Ist dies, wie in den meisten Fällen, nicht möglich, so sind entzündliche und blastomatöse Verengerungen klinisch kaum zu trennen. Auch in unserem Fall 2 wurde die Diagnose nicht einmal makroskopisch am Operationspräparat, sondern erst mikroskopisch gestellt.

Zusammenfassung.

1. Es wird auf den großen Widerspruch der Publikationen in bezug auf die Häufigkeit der unspezifisch-entzündlichen Ureterstenosen aufmerksam gemacht.

2. Es werden zwei klinisch und anatomisch genau beobachtete Fälle von unspezifisch-entzündlicher Ureterstenose mitgeteilt. Bei dem einen Fall bestand doppelseitige entzündliche Ureterstenose, die im Verlauf einer von den Atmungsorganen ausgehenden Allgemeininfektion (Arthritiden, Myokarditis, Pleuritis) aufgetreten war und zu beiderseitiger Hydronephrose und Pyelonephritis, zur Urämie und zum Tode geführt hatte.

Ein zweiter Fall zeigte eine einseitige entzündliche Ureterstenose, die zur Nephrektomie und Ureterektomie Veranlassung gegeben hatte, bei der aber die Pathogenese der Affektion nicht genau nachzuweisen war.

Es ist mir eine angenehme Pflicht, den Herren Professoren *Suter*, *Werthemann*, *Wegelin* sowie Herrn Priv.-Doz. Dr. *Scheidegger* für die freundliche Überlassung des Materials und die Anleitung zu dieser Arbeit meinen besten Dank auszusprechen.

Literatur.

Backer, zit. aus *S. Perlmann*, Z. Urol. **1925**, 291. — *Corbus, Budd*, Illinois med. J. **54**, 341 (1928). — *Czubalski, St.*, Polski Przegl. chir. **16**, 854 (1937). Ref. Z. urol. Chir. u. Gynäk. **44** (1939). — *Dózsa, E.*, Z. urol. Chir. u. Gynäk. **44**, 432ff. (1939). — *Epstein, G. S.*, Z. urol. Chir. **39**, 69 (1934). — *Franke, C.*, Mitt. Grenzgeb. Med. u. Chir. **22**, 623ff. (1911). — *Gagstatter*, Z. urol. Chir. **19**, 376 (1926). — *Gruber*, Handbuch der spez. pathologischen Anatomie **6** (2), 702 (1934). — *Hill, Ch. A.*, Amer. J. Surg. **36**. Ref. Z. urol. Chir. **13**, 102 u. 103 (1923). — *Hunner, G. L.*, Urologic Rev. **29**, Nr 8, 447 (1925). — *Hunner, G.*, Amer. J. Obstetr. **1928**. — *Hunner, G. L.*, u. *R. Wharton Lawrence*, J. of Urol. **15**, Nr 1, 57 (1926). — *Kümmell*, Z. Urol. **23**, 407ff. (1929). — *Legueu, F.*, u. *B. Fey*, J. d'Urol. **25**, Nr 5, 417 (1928). — *Mecker, E., L. M. Carthy*, J. amer. med. Assoc. **104** (1923). — *Pflaumer, E.*, Münch. med. Wschr. **81** (1), 483ff. (1934). — *Pugh*, Ann. Surg. **81**, Nr 4, 839 (1925). — *Ráskai*, Ref. über *Schnetzer*, Orvosképzés **24**, Verebély-Sonderh. 1, 78 (1934) in Z. urol. Chir. **41**, 139 (1935). — *Richardson, E.*, Amer. J. Obstetr. **9**, Nr 5, 678 u. 721 (1925). — *Roedelius*, Z. urol. Chir. **4**, 198 (1919). — *Schreiber*, zit. aus *Kümmell*, Z. Urol. **23**, 407ff. (1929). — *Stoeckel, W.*, Z. gynäk. Urol. **1**, 46.